

01 埋没法重瞼術



島田幸一

1 手術を行うにあたり、注意すべきこと・心構え

埋没法重瞼術は、美容外科診療において最も多く行われる手術である。また、美容外科医として最初に習得する最も基本的な手術でもある。非常に短い時間で大きな変化をもたらすことができるので、患者満足度も非常に高い。最近では埋没法の世間的認知度も高まり、中学・高校生で手術を希望する場合もめずらしくなく、今後もますます需要が高まることが予想される。

上眼瞼の構造

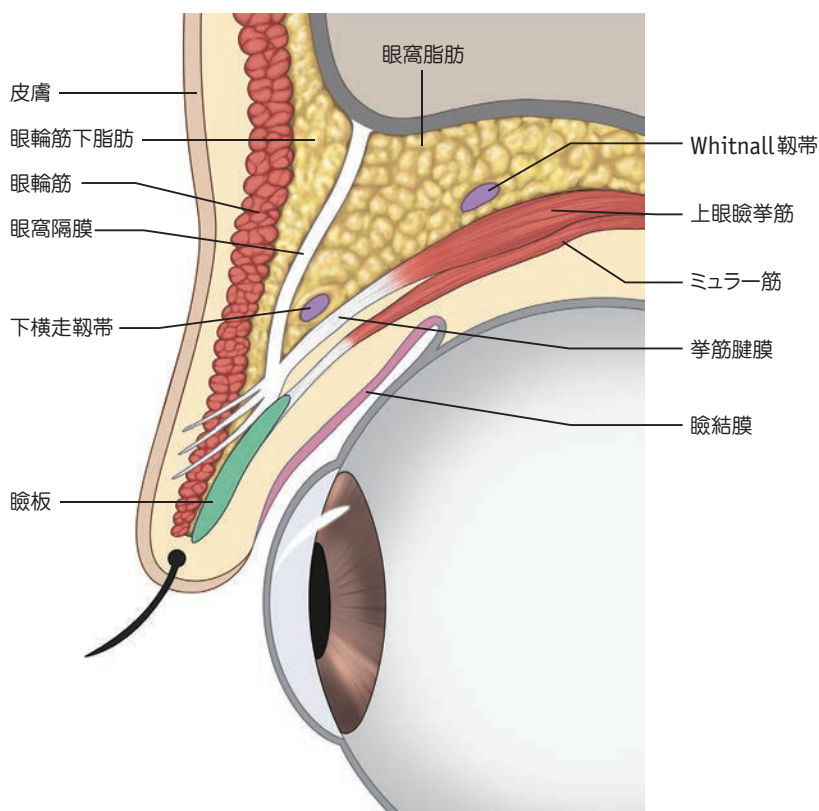


図1▶ 上眼瞼の構造

一重瞼の人は皮膚・眼輪筋と挙筋腱膜のつながりがなく、もしくは弱いため開瞼時に重瞼が作成されない。

上眼瞼の構造は表面から順に、皮膚、眼輪筋、眼輪筋下脂肪、眼窩隔膜、眼窩脂肪、上眼瞼挙筋(以下、挙筋)および挙筋腱膜、ミュラー筋、瞼結膜となっている。挙筋は尾側で挙筋腱膜となり瞼板に付着するが、その手前で一部が折り返して眼窩隔膜となり、眼窩縁に付着する。挙筋腱膜の表面には下横走靱帯、Whitnall靱帯があり、眼窩隔膜との間に眼窩脂肪を含む(図1)。

開瞼運動は上眼瞼挙筋・ミュラー筋が収縮し、その動きが瞼板に伝わることで行われる。このとき眼窩隔膜上の皮膚・眼輪筋は眼窩脂肪の介在により収縮運動が直接伝わらないのに対し、挙筋腱膜の線維の一部が皮膚に伸びていると瞼板上の皮膚・眼輪筋は瞼板とともに動くようになる。この動きの違いによって生ずる皮膚の折り重なりが重瞼である。

一重瞼は皮膚・眼輪筋と挙筋腱膜のつながりが弱い、もしくは弱いため開瞼時に重瞼が作成されない(図2)。

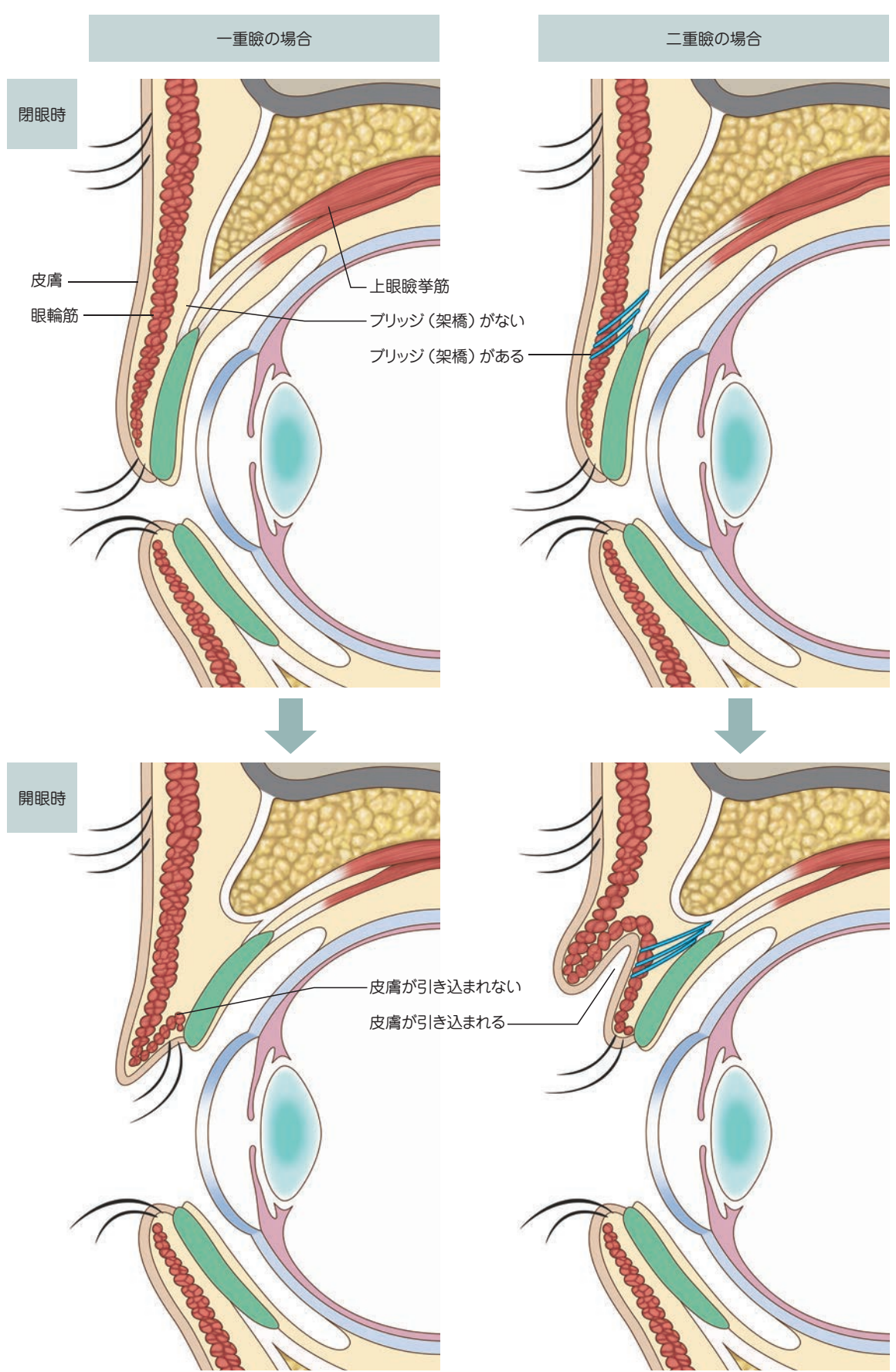


図2▶一重と二重の解剖学的な違い

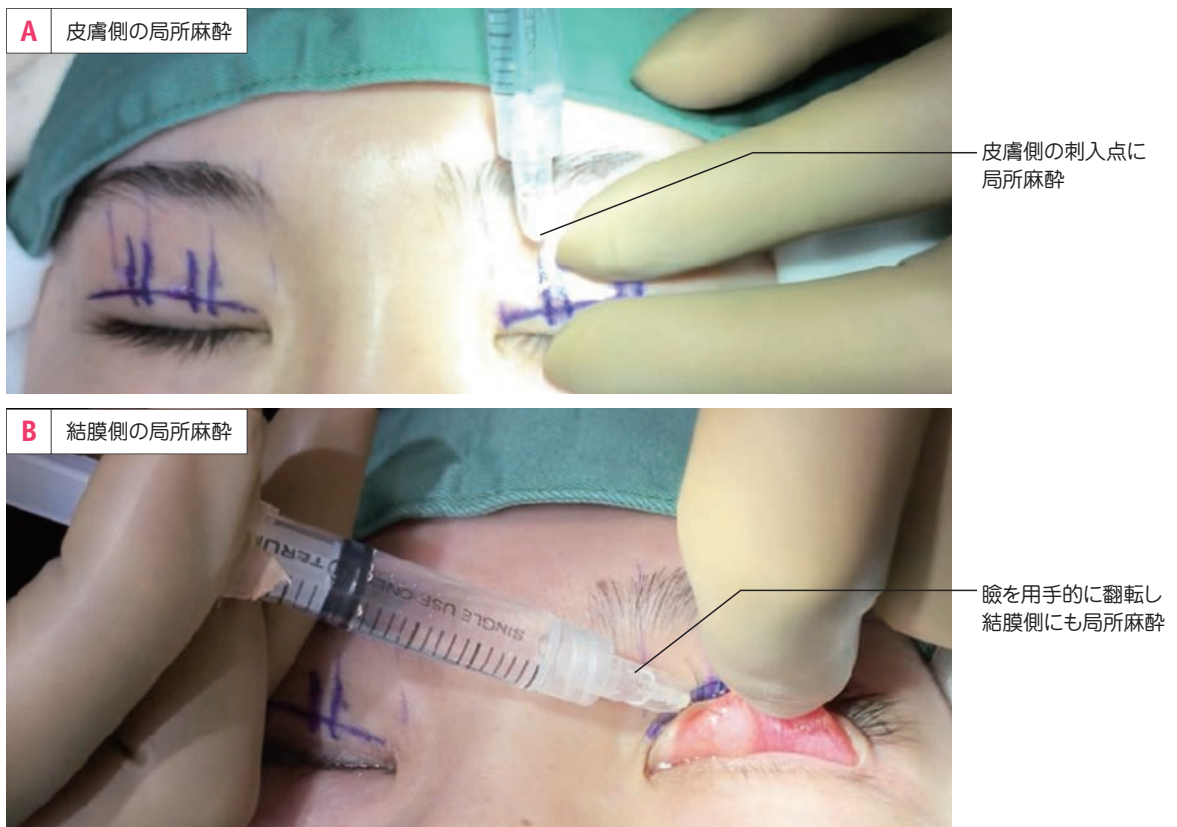
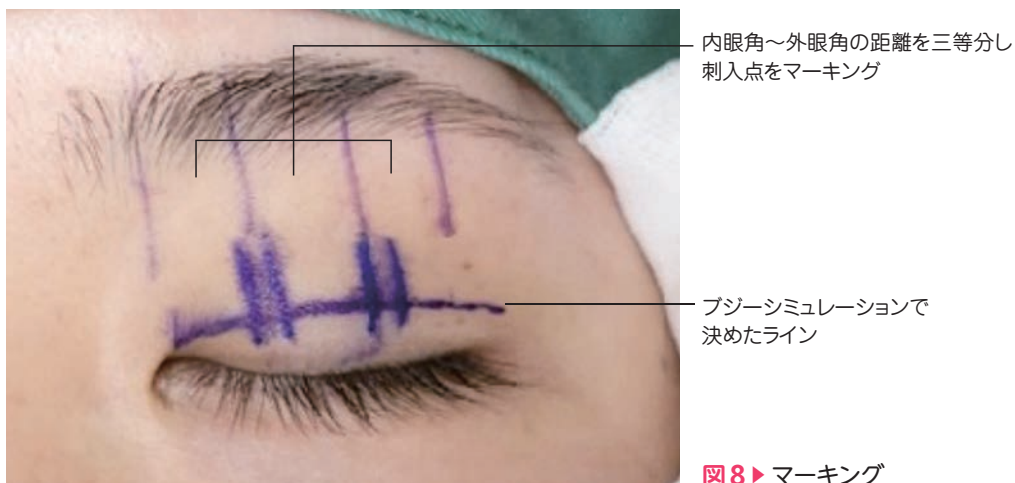7 手術方法

術前のマーキング(図8)

坐位にてシミュレーションで決めたラインをマーキングする。また、内眼角から外眼角の距離を三等分するように刺入点をマーキングする。事前に点眼麻酔を行う。

局所麻酔

1%エピネフリン含有キシロカインを用いて、皮膚側の刺入点に局所麻酔を行う(図9A)。針を皮膚に対して寝かせた角度で、外側から内側の順に注射すると強い痛みを感じにくくなる。笑気ガスの使用も痛みの減弱に役立つ。



針は30~34G針を用いる。細い針を用いたほうが出血しにくい。このとき、皮膚に適度なテンションをかけ、皮下に浅く刺入することで眼輪筋からの出血を抑制できる。麻酔注入量は極少量で良い。

ついで、結膜側にも局所麻酔を行う。血管を避けるように浅く注射することで内出血を予防できる。この際、瞼を用手的に翻転して局所麻酔を行う(図9B)が、翻転しづらい場合はデマル鉤などを用いるとよい。

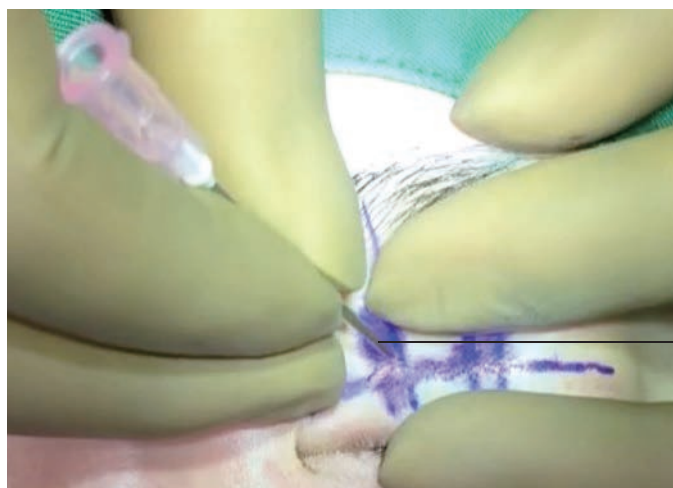
皮切

18G針(もしくはNo.11メス)を用いて、刺入点に小切開を加える(図10)。この際、結紮した糸を確実に埋入させるため、眼輪筋まで切開を加えると術後合併症(糸露出など)の発生を抑制できる。

眼輪筋は出血しやすいため、出血したらすぐに圧迫止血を行うことで術後腫脹を軽減できる。

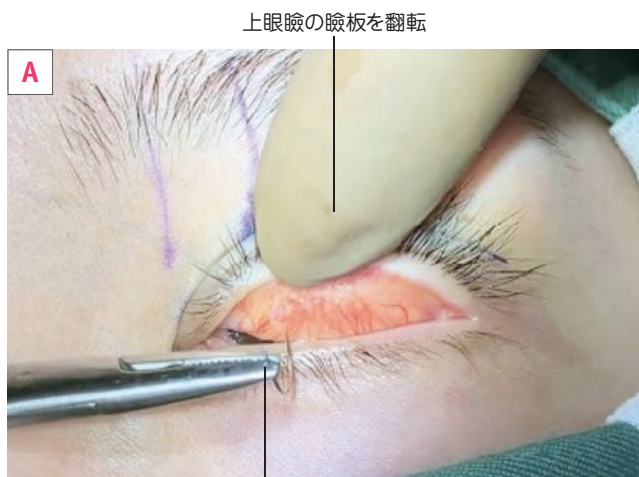1回目の通糸

7-0ポリプロピレン両端針を用いる。上眼瞼の瞼板を翻転し、瞼板上縁より約2mm下方の瞼板結膜側に針を刺入する(図11A)。



18G針(もしくはNo.11メス)で小切開し、刺入点を作成

図10▶皮切

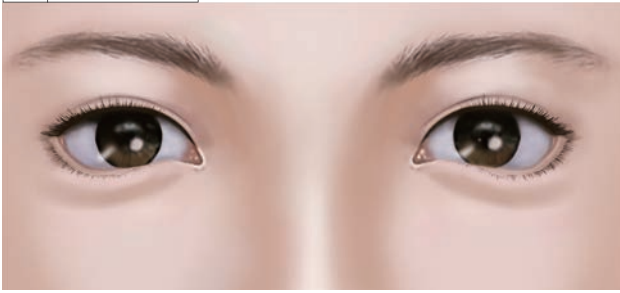


瞼板上縁より約2mm下方の瞼板結膜側に針を刺入

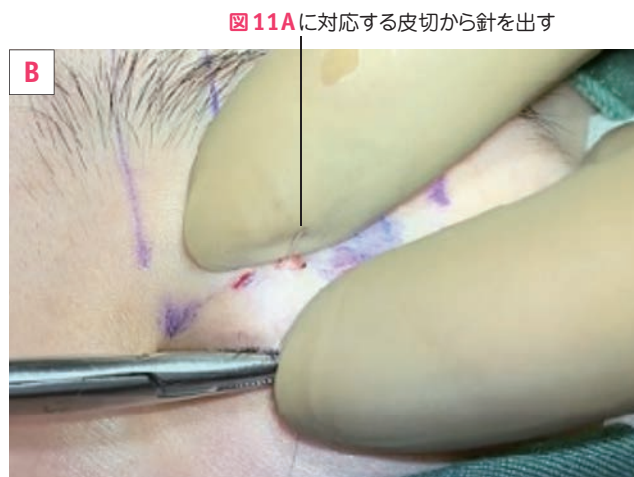

図11▶1回目の通糸

A 美しい下眼瞼



B 陰影下垂が目立つ下眼瞼

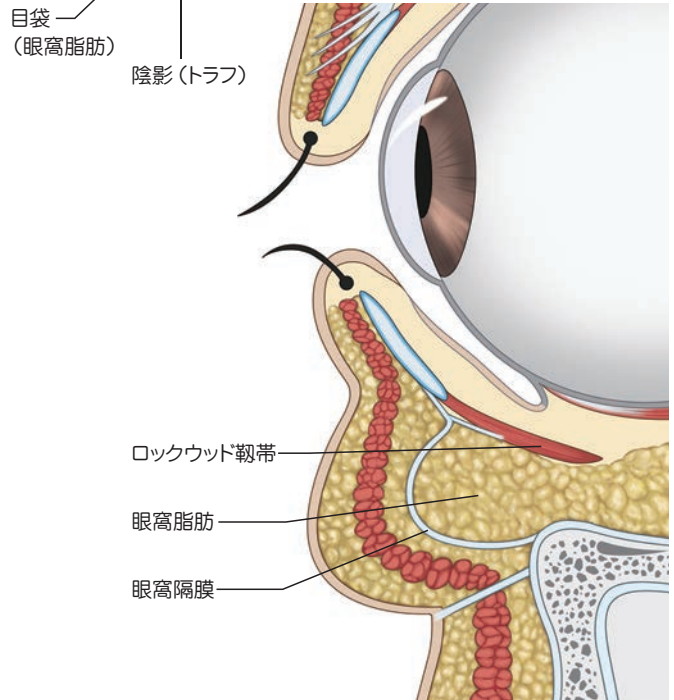
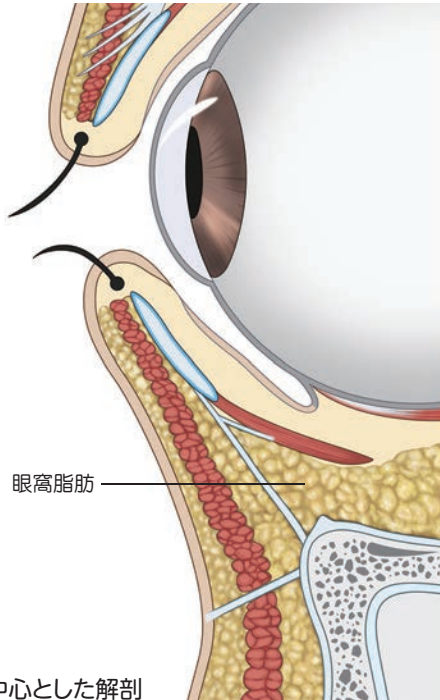
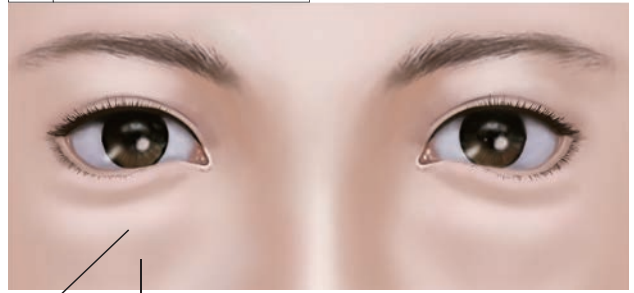
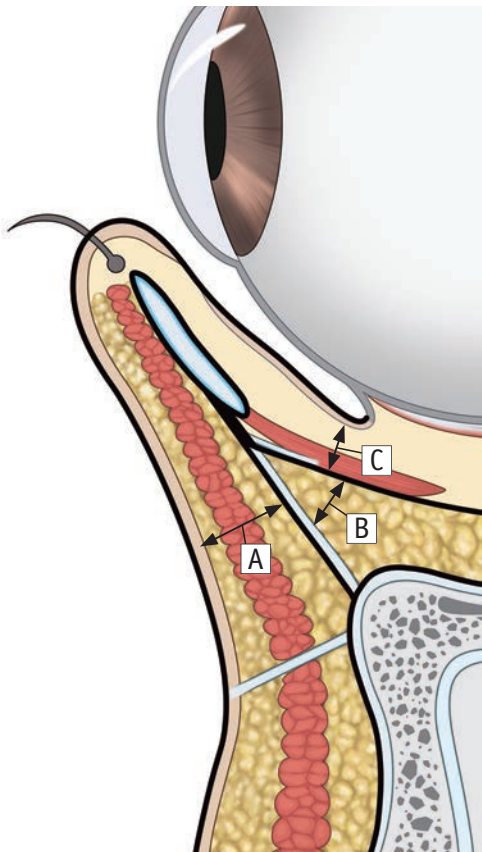


図1 ▶ 矢状断を中心とした解剖



- A: 前葉。皮膚, 皮下脂肪, 眼輪筋, 隔膜前脂肪からなる。
- B: 中葉。眼窩隔膜と眼窩脂肪からなる。
- C: 後葉。下眼瞼牽引筋群 (lower eyelid retractors: LER) である下直筋・ロックウッド靭帯と, その延長枝である capuslopalpebral fascia (CPF), 瞼結膜からなる。

図2 ▶ 下眼瞼の三葉

矢状断解剖において下眼瞼は, 皮膚~瞼結膜まで三葉 (前葉, 中葉, 後葉) に分類される。眼窩脂肪は矢状断において, 前方を眼窩隔膜で, 上方を CPF とロックウッド靭帯で覆われる。

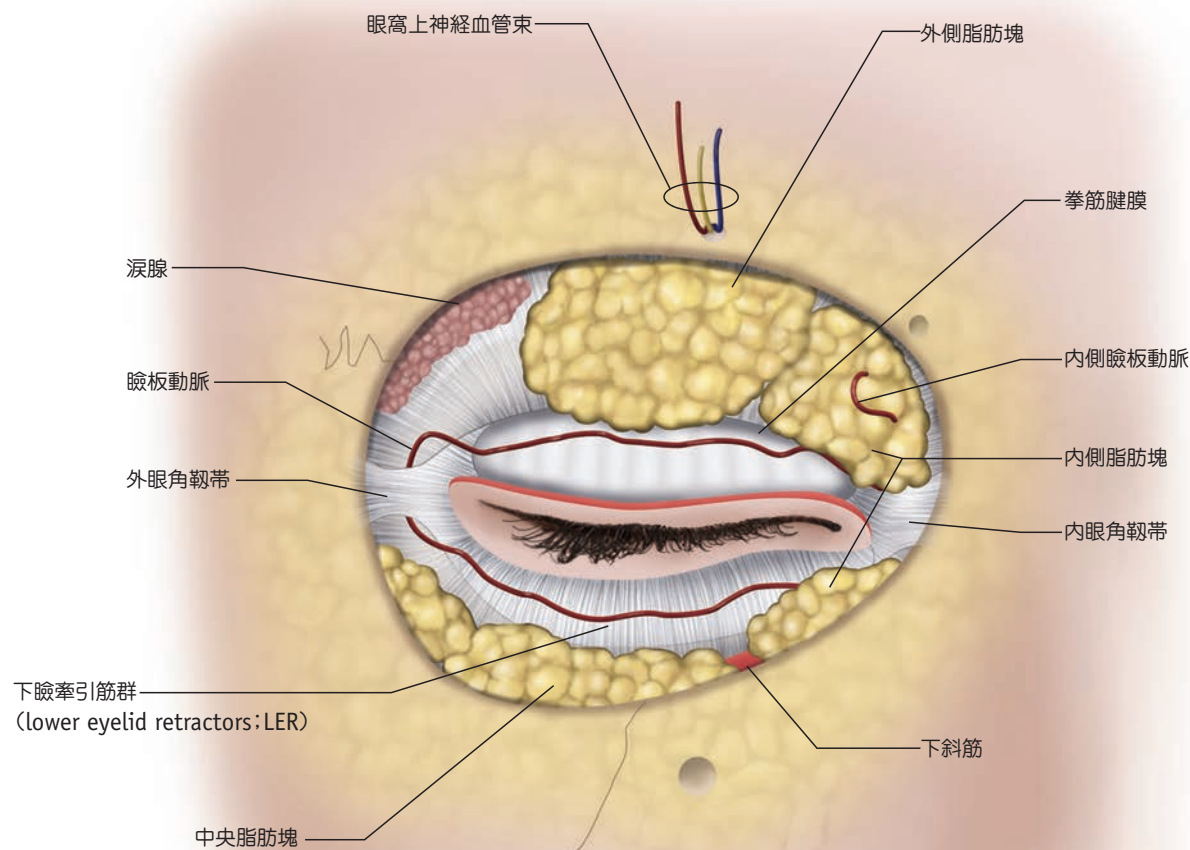


図3 ▶ 下眼窩中葉・後葉の解剖

眼窩脂肪は内側・中央・外側脂肪塊の3ブロックに分かれる。
 外眼筋の1つである下斜筋は、内側脂肪塊と中央脂肪塊の間に挟まれる。

陰影下垂が出現する状況、病態 (相対的に下眼窩が頬前面の前方に位置)

眼窩が突出している (図4A)

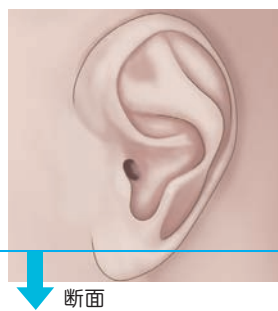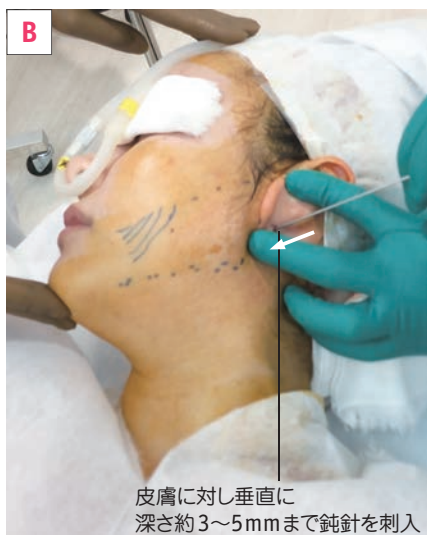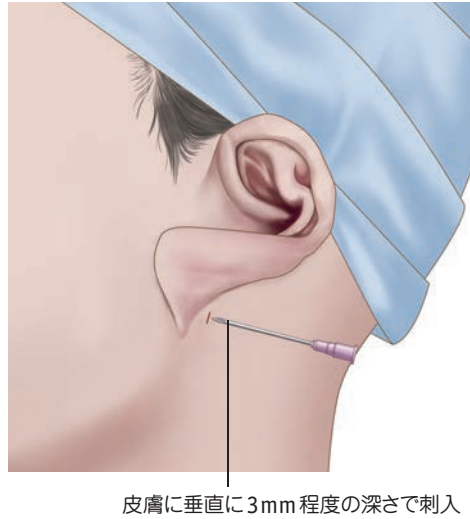
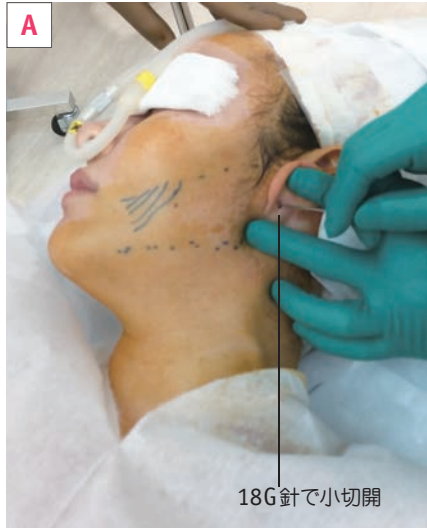眼窩脂肪量が多いため突出する場合 (protrusion) や、加齢でロックウッド靭帯や隔膜、眼輪筋が菲薄化し眼窩脂肪が逸脱した場合 (herniation)。

頬前面が平坦ないし陥凹している (図4B)

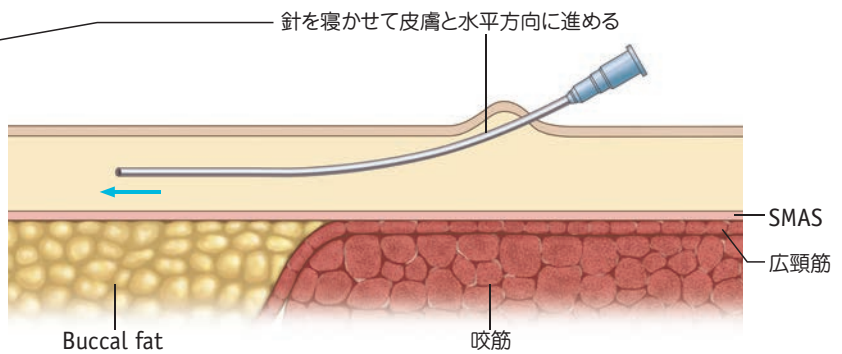
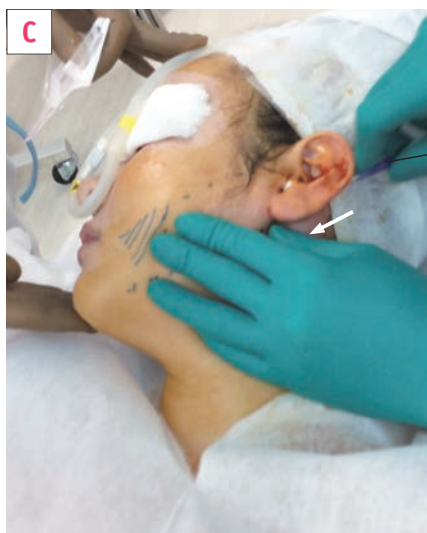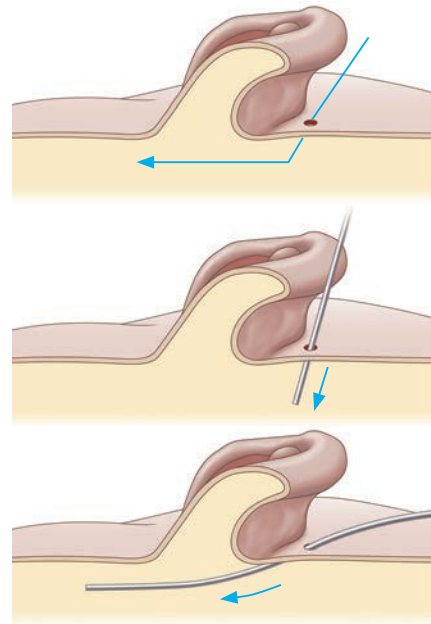
極度の運動習慣や痩せ、加齢、バセドー病などに伴い、頬前面のボリュームを喪失した場合。

針の刺入

11番メスや18G針で小さな切開を加えた後に(図4A), 皮膚に対して垂直に深さ3mm~5mmあたりまで鈍針を刺入し(図4B), その後針を寝かせて皮膚と水平方向に進めていく(図4C)。



下顎骨内側や咬筋内に入らないよう、針を刺入する角度と頬部を進める角度を適切に変化させる。



SMASより深い咬筋, buccal fatに注意し, 皮下脂肪織内を適度な深さで針を進める。

図4▶ 針の刺入

針を左右に振りSMAS上の適切な層に入っているか確認しながら糸を留置したい部位より1cmほど遠方まで進める。浅すぎると針を左右に振った際に皮膚が引きつれるのがわかる。深すぎる場合には、針先端がどこにあるか皮膚表面からはわからない。

Point & Pitfall 1

鈍針の先を適切な方向、深さに誘導するよう左手で皮膚をつまんだり、スライドさせたり、引き上げたりするのが大切である。わずかに針の局在がわかる程度の深さがちょうどよい。

糸の刺入

内筒を抜き、外筒に糸を刺入する(図5A)。糸の断端を指で押さえ、外筒を引き抜く(図5B)。同じところを通らないよう、5mmずつ放射状に位置をずらす。耳垂裏は汚れていることがあるので、よく消毒し拭き取ってから刺入する。

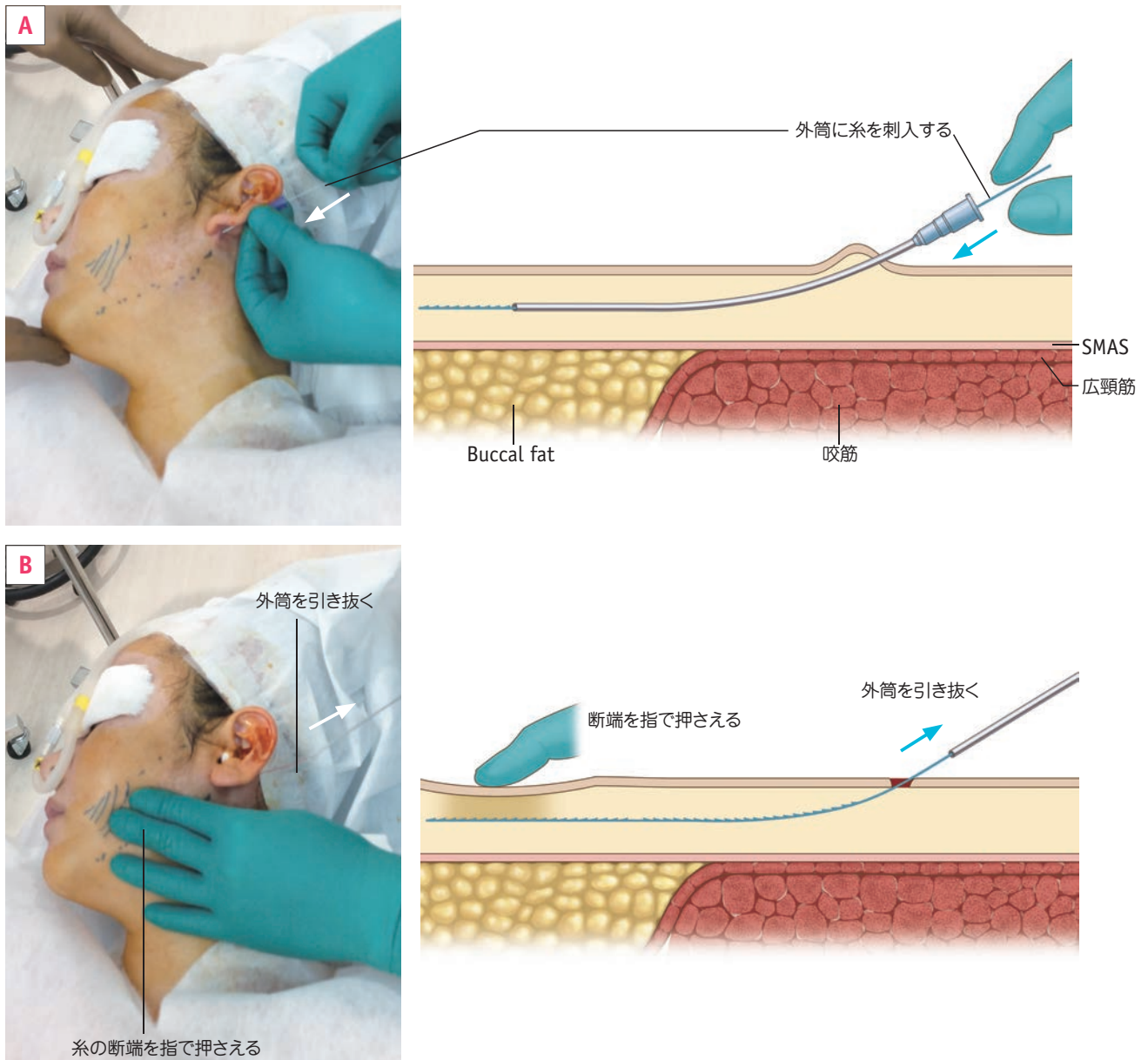


図5▶ 糸の刺入